Caso Cirúrgico – FMUSP 2007

Rodrigo Jorge

Coordenador da Divisão de Oftalmologia
Faculdade de Medicina de Ribeirão Preto
Universidade de São Paulo

Caso Novo (02-04-2007)

- Paciente
  - sexo masculino
  - 18 anos
  - branco.

- Refere trauma no olho direito há 24 horas com baixa da acuidade visual.

Exame físico

- AV c/c:
  - OD 20/200
  - OE 20/20
- Tonometria:
  - OD 06 mmHg
  - OE 10 mmHg
- Biomicroscopia do segmento anterior:
  - Local de entrada do CE no limbo ás 7hs, com lesão da iris, cristalino transparente.

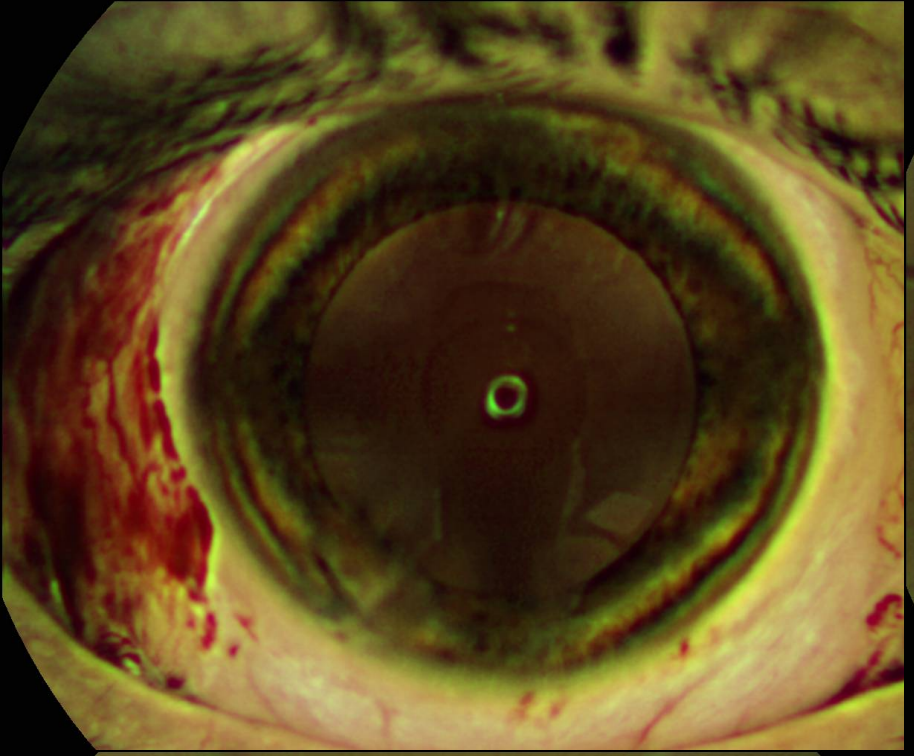
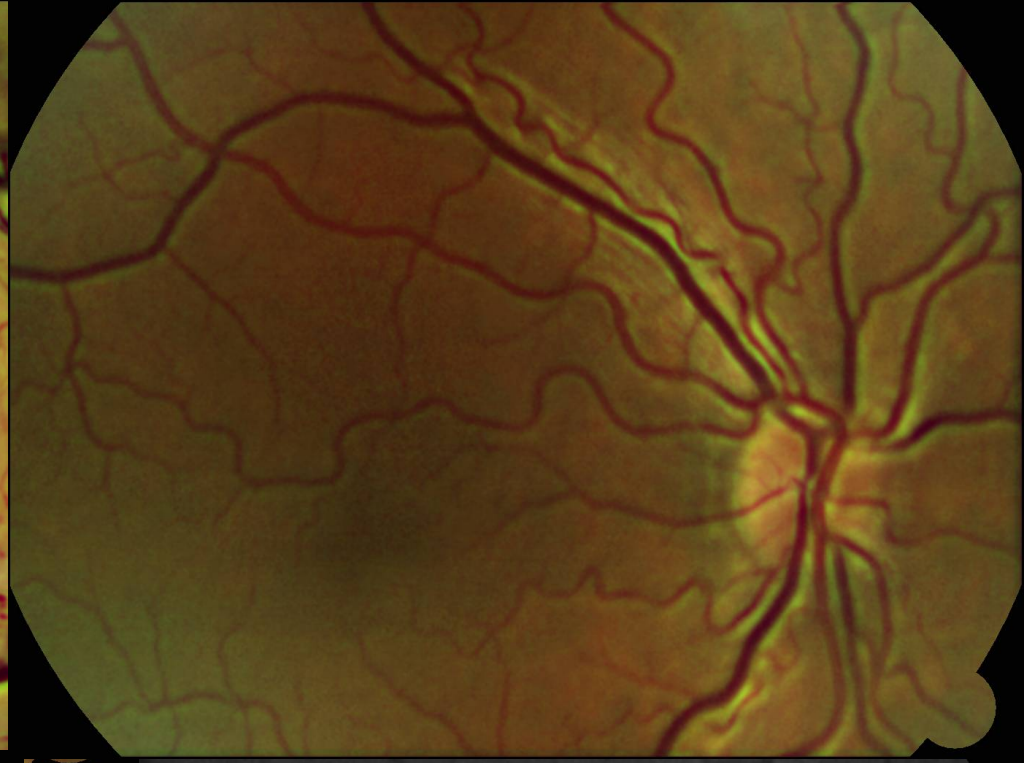
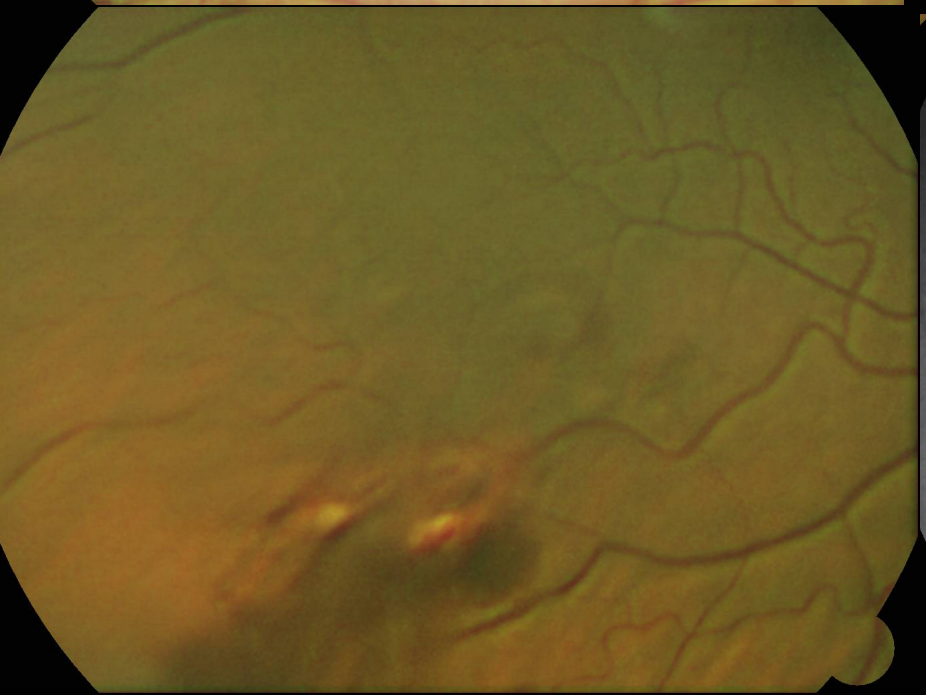

Corpo estranho

- Metálico → CT é melhor
- Não metálico → CT é melhor

Conduta ??

- Sutura córnea
- Sutura córnea + VVPP
- Outra?

VÍDEO

Seguimento

- 02-10-2007
- BCVA
  - OD 20/20
  - OE 20/20
- Tonometria
  - OD 14mmHg
  - OE 14mmHg
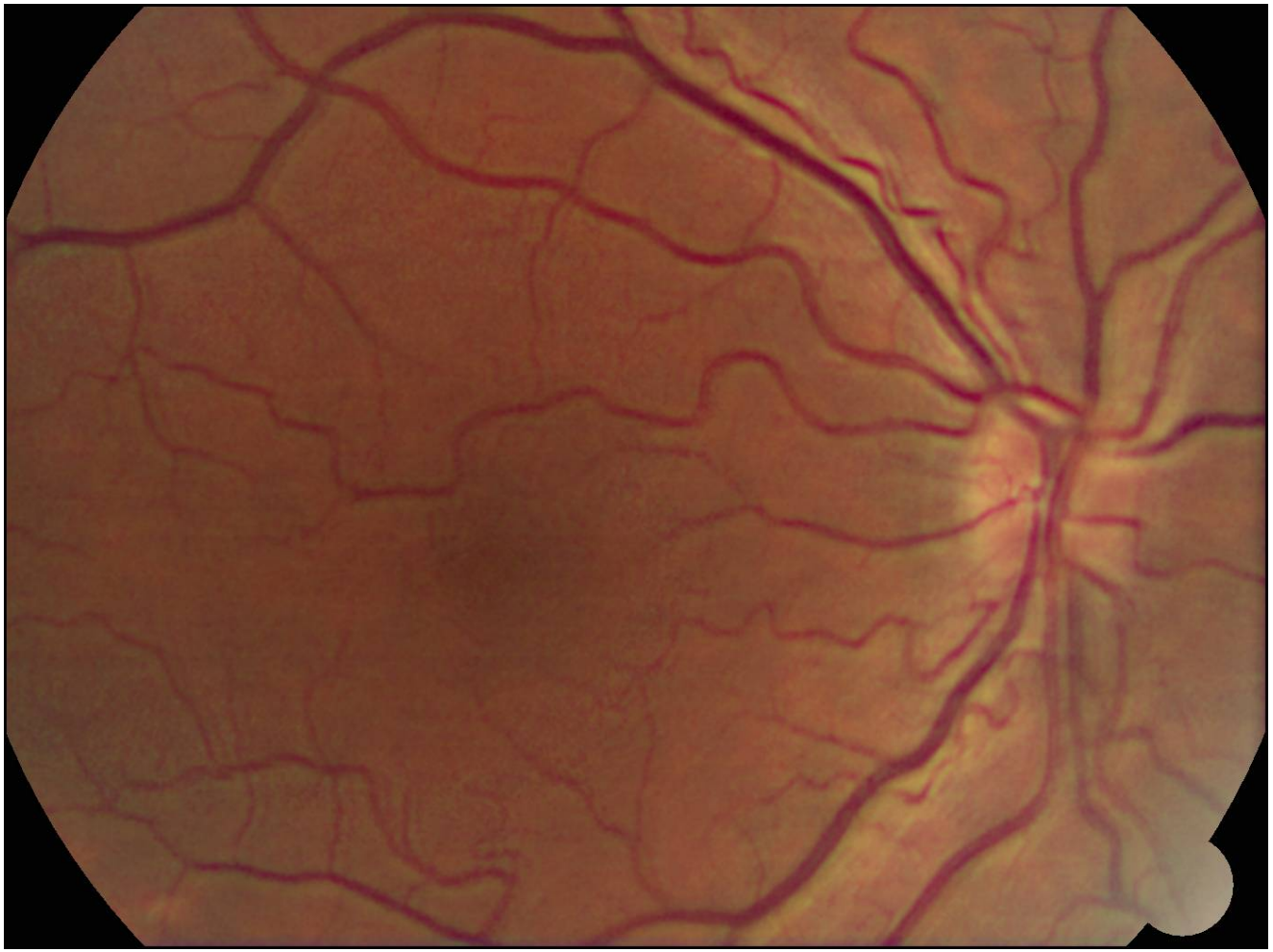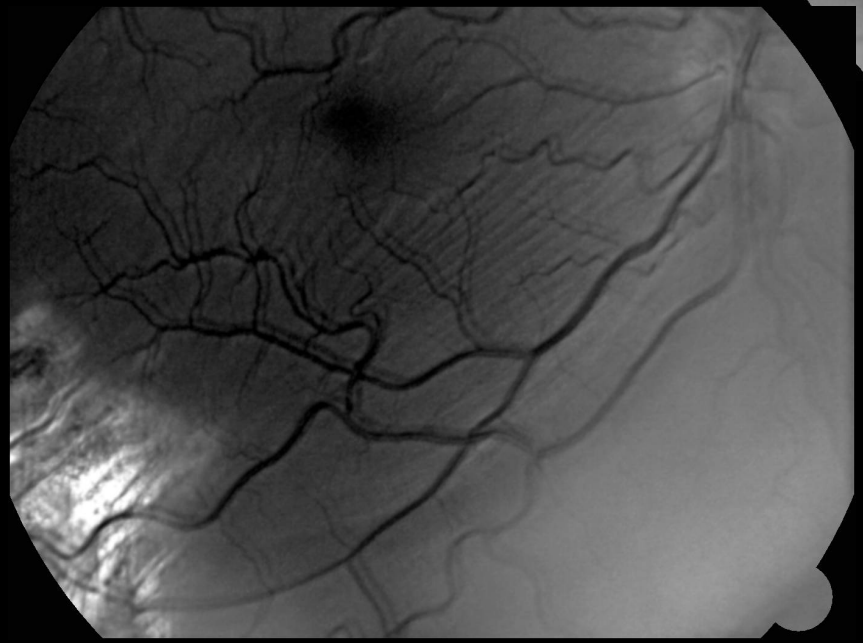
Retinografia colorida